

МІНІСТЕРСТВО ОХОРОНИ ЗДОРОВ'Я УКРАЇНИ
НАЦІОНАЛЬНИЙ МЕДИЧНИЙ УНІВЕРСИТЕТ
ІМЕНІ О. О. БОГОМОЛЬЦЯ

На правах рукопису

КРИВЕЦЬКИЙ Віктор Васильович

**РОЗВИТОК ТА СТАНОВЛЕННЯ ТОПОГРАФІЇ
ДІЛЯНКИ КОЛІННОГО СУГЛОБА В РАНЬОМУ
ОНТОГЕНЕЗІ ЛЮДИНИ**

14.03.01 - нормальна анатомія

Автореферат
дисертації на здобуття наукового ступеня
кандидата медичних наук

Київ — 1996 р.

011.01
Дисертацією є рукопис
АВ. 36.147

Робота виконана в Чернівецькому

ЛННБ України ім.В.Стефаника

Науковий керівник: Заслужен

доктор мед

Володимир Миколаєвич Круцик



00743779 (.)

Офіційні опоненти:

доктор медичних наук,

професор Михайло Павлович Ковальський

доктор медичних наук,

професор Микола Іванович Симорот

Провідна установа: Івано-Франківська медична академія

Захист дисертації відбудеться 19 грудня 1996 р. о 13.30 на засіданні спеціалізованої вченої ради Д01.21.08. з морфологічних дисциплін при Національному медичному університеті ім. О. О. Богомольця (252057, м. Київ-57, просп. Перемоги, 34, морфологічний корпус, аудиторія № 3).

З дисертацією можна ознайомитися в бібліотеці Національного медичного університету ім. О. О. Богомольця (252057, м. Київ-57, вул. Зоологічна, 1).

Автореферат розісланий «15» листопада 1996 р.

Вчений секретар

спеціалізованої вченої ради,

доктор медичних наук, професор

В. Г. Черкасов

ЗАГАЛЬНА ХАРАКТЕРИСТИКА РОБОТИ

Актуальність проблеми. А.Г. Кнорре (1969) зазначав в своїх дослідженнях, що якщо процес розвитку людини після народження поданий достатньо повно, то щодо уявлення про внутрішньоутробний розвиток отримані відомості ще далекі від повноти і достатньої систематизованості.

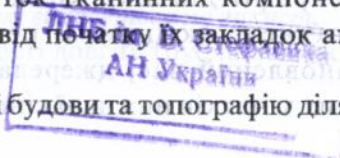
Для виявлення відхилень розвитку і пояснення їх причин необхідно мати точні відомості про нормальний розвиток органів і систем. Однак, знайомство з літературою з цього питання показало, що відомості про розвиток нижньої кінцівки, особливо ділянки колінного суглоба — ще мало вивчений розділ вікової морфології.

Цілком природньо, що знання щодо послідовності формування складових компонентів кінцівок людини, їх взаємозалежність в процесі внутрішньоутробного розвитку мають певну теоретичну цінність для представників ряду спеціальностей. До відомостей про внутрішньоутробне формування людини в останній час звертається багато клініцистів при спробі пояснити деякі питання патогенезу природжених деформацій у зв'язку з тим, що вони займають помітне місце серед дитячих захворювань.

У спектрі природжених вад розвитку у дітей, за даними Штурм В.А. (1968) і Черствої В.Д. (1984), є дефекти кісткової системи які складають більше половини природжених захворювань. Найбільш питому вагу мають аномалії розвитку кінцівок — 75% (Руцкий А.В., Михайлов А.Н., 1987). Це положення залишається актуальним і до цього часу.

Окремі аспекти ембріогенезу та подальшого внутрішньоутробного становлення колінного суглоба і окремих структур його ділянки висвітлені в працях К.Ф. Беркгаут (1956), Н.В. Попової-Латкіної (1967), Р.І. Асфандіярова (1967), А. Ібрагімова (1975), Р.О. Rachilly (1978), І.А. Седнева (1994). Однак послідовних і комплексних досліджень розвитку цієї ділянки на даний час не проведено. Не досліджено становлення анатомічної форми в межах ділянки колінного суглоба і пропорційність відношення між її складовими структурами, розвиток тканинних компонентів суглоба, як то м'язів, судин і нервів від початку їх закладок аж до моменту народження плода.

Достовірні дані про особливості будови та топографію ділянки



колінного суглоба в період внутрішньоутробного розвитку стали необхідні для виявлення морфологічних передумов та часу виникнення деяких вад розвитку, а також для вдосконалення існуючих, розробки нових оперативних втручань, так і для антенатальної діагностики.

Мета і завдання дослідження. Виходячи із вище викладеного, нами було проведено комплексне дослідження, метою якого є вивчення особливостей та закономірностей розвитку і становлення анатомічної топографії ділянки колінного суглоба людини протягом всього пренатального періоду онтогенезу.

Для досягнення мети ми поставили перед собою такі завдання:

1. Вивчити особливості процесів анатомічного та гістологічного формування ділянки колінного суглоба протягом всього ембріонального розвитку.

2. Вивчити закономірність морфогенезу капсули колінного суглоба, зміни її в просторовому положенні на різних стадіях пренатального онтогенезу.

3. З'ясувати час закладки і формування артеріальних судин в ділянці колінного суглоба з метою в'ясування залежності між становленням кровоносного русла і диференціюванням тканинних структур колінного суглоба.

4. Визначити особливості інервації колінного суглоба та їх зв'язок з морфо-функціональною кореляцією, як цілісного органу.

5. Вивчити топографоанатомічне взаємовідношення елементів ділянки колінного суглоба і динаміку їх змін.

Наукова новизна дослідження. Вперше комплексно вивчений розвиток ділянки колінного суглоба людини протягом всього пренатального періоду онтогенезу. Використання адекватних методичних підходів для розв'язання поставлених завдань дозволило отримати принципово нові факти, які корегують сучасну уяву про закладку, розвиток і становлення топографії ділянки колінного суглоба на ранніх стадіях онтогенезу людини. В результаті проведених досліджень встановлений час, джерела і особливості закладки скелетогенних зачатків нижньої кінцівки, суглобової капсули, менісків,

зв'язочного апарату, синовіальних заворотів та синовіальних сумок. Описані особливості їх будови та корелятивний зв'язок з розвитком нервово-м'язевого апарату. Досліджені особливості кровопостачання та інервації колінного суглоба, а також топографія підколінної ямки. Виявлені морфологічні передумови розвитку деяких природжених вад колінного суглоба. Встановлені критичні періоди розвитку в становленні та формуванні елементів колінного суглоба людини.

Теоретична та практична значимість дослідження. Результати дослідження являють собою теоретичний інтерес, мають визначене прикладне значення, так як полегшують розуміння патогенезу і особливості перебігу захворювань, які зустрічаються в постнатальному періоді, сприяють з'ясуванню причин і встановленню часу і механізмів можливого виникнення деяких аномалій колінного суглоба, а також можуть правити за основу для розробки клініцистами методів антенатальної профілактики і постнатальної хірургічної корекції. З'ясування анатомічного зв'язку між задніми карманами колінного суглоба і синовіальними сумками підколінної ділянки показує, що такий варіант будови є морфологічною передумовою для розповсюдження гнійно-запальних процесів. Важливе значення має варіант будови і розвитку схрещених зв'язок з урахуванням кута нахилу по відношенню до суглобової поверхні великогомілкової кістки у фронтальній і сагітальній площинах. Знання анатомічних варіантів розвитку схрещених зв'язок у кожному конкретному випадку має практичне значення і повинне враховуватися хірургами при пластичному їх відновленні.

Впровадження результатів власних досліджень.

Результати представленої наукової роботи впроваджені в лекційний курс і навчальний процес кафедр: анатомії людини, оперативної хірургії та топографічної анатомії, гістології та ембріології, дитячої хірургії, травматології та ортопедії Чернівецького державного медичного інституту в розділах "Артроембріологія", "Топографічна анатомія нижньої кінцівки", "Аномалії і вади розвитку опорно-рухового апарату" відповідно, а також використовуються в науково-дослідній роботі лабораторії морфологічних досліджень НДІ медико-екологічних проблем МОЗ України.

Основні положення дисертації, які виносяться на захист.

1. Основні анатомічні особливості довгих трубчастих кісток і

гомилки формуються в кінці зародкового періоду.

2. На початку передплідного періоду формуються основні компоненти коліного суглоба людини.

3. Формування синовіальних сумок і синовіальних заворотів завершується до кінця 20-го тижня внутрішньоутробного розвитку.

4. У передплідів, починаючи з 8-го тижня, головна роль у кровопостачанні кінцівки належить системі стегнової артерії. В плідному періоді починається інтенсивне формування артеріальної сітки колінного суглоба.

5. Протягом всього внутрішньоутробного розвитку перифіричні нерви залишаються найбільш морфологічно сформованими в порівнянні з іншими елементами кінцівки.

6. В пренатальному періоді онтогенезу і у новонароджених колінний суглоб і його синовіальні завороти та синовіальні сумки мають індивідуальні розбіжності за формою, розмірами, кількістю та величиною.

Апробація роботи. Матеріали дисертації доповідались на підсумкових наукових конференціях співробітників Чернівецького медичного інституту (Чернівці, 1992, 1993); науковій конференції, присвяченій 50-річчю Чернівецького державного медичного інституту (Чернівці, 1994); на Всеукраїнській науковій конференції, присвяченій 100-річчю з дня народження проф. М.Г. Туркевича (Чернівці, 1994); науковій конференції, присвяченій 120-річчю заснування Чернівецького державного університету (Чернівці, 1995); науковій конференції, присвяченій 60-річчю з дня народження професора В.М. Круцяка (Чернівці, 1996).

Дисертація апробована на спільному засіданні колективів кафедр нормальної анатомії людини, оперативної хірургії та топографічної анатомії, наукової комісії Чернівецького медичного інституту та Чернівецького обласного відділення наукового товариства анатомів, гістологів та ембріологів, обласного товариства травматологів та ортопедів 24 листопада 1995 року.

Публікації. За матеріалами дисертації опубліковано 8 наукових робіт у тематичних збірниках і тезах республіканського та регіонального видання.

Структура та обсяг роботи. Дисертаційна робота викладена державною мовою на 168 сторінках машинописного тексту, складається із вступу, огляду літератури, опису матеріалу та методів дослідження, результатів власних досліджень, розділу “Морфологічні передумови

виникнення природжених вад у ділянці колінного суглоба людини”, обговорення результатів власних досліджень, заключення, висновків та покажчика літератури. У покажчику літератури приведені 192 джерела, серед них 122 вітчизняних і 70 закордонних авторів. Робота ілюстрована 38 фотографіями мікропрепаратів і 36 фотографіями макропрепаратів, одною схемою, 6-ма цифровими таблицями.

Декларація конкретного особистого внеску дисертанта у розробку наукових результатів, що виносяться на захист.

Внесок автора в одержанні наукових результатів полягає у виборі напрямку, обсягу і методу дослідження, постановці мети та формуванні завдань, у проведенні експериментальних досліджень, в аналізі та узагальненні їх результатів, обґрунтуванні висновків роботи, а також у підготовці наукових даних до публікації. Виготовлено 19, вивчено і описано 78 серій гістологічних зрізів зародків і передплодів. Виготовлено 4 пластичних реконструкції. Особисто виготовлено, вивчено і описано 90 рентгенограм плодів і новонароджених. За допомогою звичайного, тонкого препарування, а також топографо-анатомічних зрізів виготовлено 72 препарати плодів і новонароджених. Власноручно виготовлені 74 фотографії мікро- і макропрепаратів. Проведено морфометрію 30 структур ділянки колінного суглоба плодів 7-ми вікових груп і новонароджених. Варіаційно-статистичну обробку цифрових даних проводили за методикою, яка описана І.Т. Шевченко, О.П. Богатовим, Ф.П. Хрипта (1970).

МАТЕРІАЛИ ТА МЕТОДИ ДОСЛІДЖЕННЯ

Як матеріал для дослідження використали 300 нижніх кінцівок 150 трупів зародків, передплодів, плодів та новонароджених людини. Об'єкти дослідження одержували з гінекологічних та акушерських відділень пологових будинків м. Чернівці, самостійно виготовляли серії гістологічних препаратів, а також використовували колекцію серій гістологічних зрізів кафедри анатомії людини Чернівецького медичного інституту. Вік об'єктів дослідження визначали за таблицями А.А. Заварзіна (1939), А.Г. Кнорре (1959, 1967), Б.М. Петтена (1959), Б.П. Хватова, Ю.Н. Шаповалова (1969), А.І. Брусиловського, Л.С. Георгієвської (1985), визначаючи тим'янокуприкову та тим'яно-п'яткову довжину. Віковий склад об'єктів наведений у таблицях 1 та 2. Зародків і передплодів перших двох

місяців вимірювали за рекомендацією Б. Ромейса (1953) після односторонньої фіксації у 5-6% розчині нейтрального формаліну. Це дозволило фіксувати їх форму, а також уникнути небажаних розбіжностей при встановленні віку об'єктів. Виміри плодів 4-9 місяців та новонароджених виконувались перед фіксацією. Об'єкти дослідження (плоди та новонароджені) фіксували у 10-12% розчині формаліну протягом 2-3 тижнів, після чого їх переносили у 3-5% розчин формаліну, де вони і зберігались.

Виходячи з поставлених завдань, дослідження здійснено комплексом сучасних методів - виготовлення та вивчення серійних гістологічних і топографо-анатомічних зрізів, макро-мікроскопії із звичайним та тонким препаруванням під контролем мікроскопа МБС-9, ін'єкції судин з наступним їх просвітленням та рентгенографією, метод контрастної артрографії, рентгенологічний метод, виготовлення пластичних реконструкційних моделей.

На фіксованих трупах плодів та новонароджених вивчали взаємовідношення структур колінного суглоба з елементами підколінної ямки, а також синовіальними заворотами та синовіальними сумками. На серединних сагітальних, фронтальних та горизонтальних зрізах вивчали досліджувану ділянку, особливості топографії окремих її структур, проводили їх морфометрію. У необхідних випадках препарування виконували пошарово із замальовуванням та фотографуванням. Деякі макропрепарати фотографували способом стереофотозйомки.

Для більшої наглядності в окремих випадках перед препаруванням порожнину колінного суглоба заповнювали масами, що тверднуть (віск, парафін, желатин), після чого визначали розміри, форму та об'єм порожнини колінного суглоба та його синовіальних заворотів.

При вивченні кісткових структур застосовувався рентгенологічний метод. Для вивчення будови та розвитку заворотів колінного суглоба у плодів та новонароджених був застосований метод контрастної артрографії, в якості контрастної речовини були застосовані густотерпті свинцеві білила, розведені скипідаром до рідкої консистенції. Рентгеновські знімки проводили у двох взаємноперпендикулярних проекціях.

Кровоносні судини виявляли за методом В.П. Воробйова (1935) та Р.Д. Синельникова (1948). Вивчали хід судин, їх кількість, зону кровопостачання. В залежності від величини зафіксовані зародки і передплоди промивали проточною водою протягом 1-3 діб. Передплоди, починаючи з 18,0 мм тім'янокуприкової довжини і більше піддавали попередній декальцинації, для чого їх занурювали у 7% розчин азотної кислоти і витримували 1-3 доби. Щоб уникнути набряку сполучної тканини, препарати клали на 24 години у 5% розчин сірчанокислого натрію.

Обезводнювання препаратів здійснювали шляхом проведення

їх через батарею спиртів зростаючої концентрації, починаючи з 30 градусів і до абсолютного спирту включно. Термін перебування у спиртах від 24 до 48 годин. Заливання препаратів у парафін проводилось за загальноприйнятою методикою. В якості проміжного середовища між абсолютним спиртом та парафіном використовували хлороформ. З парафінових блоків готувались серії гістологічних зрізів товщиною 5-20 мікрон. Різання препаратів проводили в одній з трьох площин - фронтальній, горизонтальній чи сагітальній, що давало можливість чіткіше уявити будову окремих структур та їх взаємовідношення. До проведення через батарею спиртів препарати тотально фарбувалися борним карміном, а після приготування гістологічних зрізів на предметному склі дофарбовувалися гематоксилін-еозином, лійською синькою, пікрофуксином та за методом Ван-Гізона. Після заключення зрізів у канадський бальзам препарати вивчали під мікроскопом. Вимірювання структур проводили окуляр-мікрометром та мікрометричною лінійкою.

З метою вивчення форми і типу будови, взаємовідношення елементів ділянки колінного суглоба на ранніх стадіях розвитку використовували метод пластичної реконструкції, який дозволяє вивчити і дослідити утворення суглобів у тривимірному зображенні. Виготовляли пластичні реконструкції за способом С.І.Лебедкіна (1914), у модифікації М.Г. Туркевича(1967).

Варіаційно-статистична обробка цифрових даних, одержаних при морфометрії структур ділянки колінного суглоба, проведена за методикою, яка описана І.Т.Шевченком, О.П. Богатовим, Ф.П. Хрипта (1970).

Таблиця 1

Віковий склад об'єктів, вивчених методом гістологічного дослідження та пластичної реконструкції

| Від зародків і передлюдів (у тижнях) | Довжина зародків і передлюдів у мм (тім'яно-куприковий розмір) | Кількість об'єктів | Виготовлено пластичних реконструкцій |
|--------------------------------------|--|--------------------|--------------------------------------|
| До 4-х тижнів | 4,5 - 6,0 | 5 | |
| 5-6 тижнів | 7,0 - 13,5 | 14 | 1 |
| 7-8 тижнів | 14,0 - 30,0 | 21 | 3 |
| 9-10 тижнів | 31,0 - 53,0 | 20 | |
| 11-12 тижнів | 55,0 - 90,0 | 18 | |
| Всього: | | 78 | 4 |

Таблиця 2.

**Віковий склад об'єктів, вивчених методами
макроскопії та виготовлення
топографо-анатомічних зрізів.**

| Вік плодів (в місяцях) | Тім'яно-куприкова довжина (у мм) | Кількість об'єктів, вивчених методами макроскопії та виготовлення топографо-анатомічних зрізів |
|---------------------------|--|--|
| від 3 до 4 місяців | 80,0 - 135,0 | 7 |
| від 4 до 5 | 136,0 - 185,0 | 9 |
| від 5 до 6 | 186,0 - 230,0 | 9 |
| від 6 до 7 | 231,0 - 270,0 | 9 |
| від 7 до 8 | 271,0 - 310,0 | 8 |
| від 8 до 9 | 311,0 - 345,0 | 7 |
| від 9 до 10 | 346,0 - 375,0 | 12 |
| Новонароджені | - | 11 |
| Всього: | | 72 |

РЕЗУЛЬТАТИ ДОСЛІДЖЕННЯ ТА ЇХ ОБГОВОРЕННЯ

Отримані результати нашого дослідження свідчать, що у зародків 4,0 мм тім'яно-куприкової довжини (ТКД) зачатки нижніх кінцівок ще відсутні. Зачатки кінцівок стають помітними протягом 4-го тижня у зародків 5,0 мм ТКД у вигляді невеликих підвищень на боковій стінці тіла, які локалізуються від нижніх грудних до перших крижових сегментів. Спочатку ці зачатки кінцівок представлені скупченням мезенхімних клітин, покритих ззовні плоским епітелієм, який досить швидко набуває характеру багаточарового. На дистальному кінці зачатку кінцівки цей епітелій утворює потовщення - "ектодермальний гребінь". У зародків 7,0 мм ТКД нижня кінцівка має форму видовженого валика з перетяжкою біля основи, без ознак розмежування на відділи.

По своїй гістологічній будові зачаток нижньої кінцівки представлений в основному рівномірним ущільненням мезенхімної тканини з присутніми судинними лакунами, в просвіті яких зустрічаються поодинокі клітини крові. У зародка 8,0 мм ТКД уже чітко спостерігається розподіл мезенхімної тканини вздовж нервових стовбурів, розташованих у центрі кінцівки. Нерви мають крупнопетлисту будову і у поперечнику дорівнюють: стегновий - 41,5 мкм, затульний - 42,0 мкм,

сідничний - 48,5 мкм. У зародків 9,0 мм ТКД виявляються передхрящові скупчення скелетогенної мезенхіми.

Найбільш інтенсивно процеси органогенезу протікають у зародків від 10,0 до 14,5 мм ТКД. На даних стадіях форма кінцівки значно відрізняється від дефінітивної. У зародків 13,5 - 14,5 мм ТКД у мезенхімі вже є наявні остеогенні закладки стегна і гомілки, між цими закладками ділянка майбутнього колінного суглоба визначається значно ущільненою мезенхімою. Закладки виростків стегнової кістки нечітко контуровані в оточуючій мезенхімі. Міжвиросткове заглиблення не сформоване. Між майбутньою стегновою кісткою і закладкою великогомілкової кістки є невеликий боковий вигин. Закладка великогомілкової кістки відбувається більш проксимально відносно малогомілкової. Вже на даному етапі розвитку великогомілкова кістка за розмірами випереджає малогомілкову "кістку". Вони обидві прилягають до закладки стегнової кістки і віддалені від останньої прошарками ущільненої мезенхіми.

Закладки м'язів нижньої кінцівки визначаються у вигляді симпластичних клітинних утворень. Міофібрили в цих клітинах ще не помічаються. Нервові волокна зародка 13,5 мм ТКД складаються із тонких фібрилярних структур. Біля нервів ущільнюється мезенхіма, із якої у майбутньому формується м'язева система. Однак у зародків 13,5 - 14,5 мм ТКД ще не вдається виділити окремих м'язевих груп, при цьому дистально розміщена мезенхіма виглядає менш диференційованою, ніж проксимальна. В сітці кровоносних судин зародків 13,5 - 14,5 мм ТКД з'являються деякі дефінітивні ознаки. Починає формуватись система стегнової артерії. Менш проявляє себе формування венозної системи нижньої кінцівки.

У передплідів 19,0 - 20,0 мм ТКД у закладках кісток стегна і гомілки починають з'являтися анатомічні ознаки, добре виражені у новонароджених. Помічається збільшення розмірів закладок стегнової, великогомілкової та малогомілкової кісток. Епіфізи цих кісток набувають заокругленості, але анатомічно вони все ще не сформовані. Дистальний епіфіз стегна роздвоєний, та утворений двома відносно великими потовщеннями - виростками. Крім виростків добре розвинуте міжвиросткове заглиблення, причому більше, ніж у дефінітивному стані. Гомілкові кістки у цей час майже однакової

довжини і товщини. Однак великогомілкова кістка розміщена дещо вище і на своєму проксимальному кінці утворює невелике потовщення. У ділянці майбутнього колінного суглоба гомілкові кістки не сполучаються між собою. Ділянка суглоба, як і на попередній стадії, заповнена сильно ущільненою мезенхімою (трьохшарова інтерзона суглоба). На периферії цей синдесмоз чітко відмежований від оточуючих тканин. Формування зв'язочного апарата і суглобової сумки не помічаються. O'Rahilly, Gardner (1978) висловили точку зору, що міжкісткова гомогенна інтерзона є механічною перешкодою до екстенсивного росту сусідніх хрящових елементів і виконує цим самим роль блокуючого фактора росту, що сприяє подальшому моделюванню форми суглобових поверхонь. На наш погляд моделювання суглобових поверхонь кісток колінного суглоба проходить завдяки явищам "територіального компромісу", описаних М. Г. Туркевичем (1936).

В процесі росту хрящових закладок кісток ці міжкісткові прошарки мезенхіми здавлюються, піддаються мукоїдним змінам, в них з'являються клітинні прорідження, які зливаються між собою і утворюють суглобову порожнину.

У ембріонів 27,0 мм ТКД починає визначатися порожнина колінного суглоба, яка розмежована мезенхімною пластинкою на дві камери, які сполучаються між собою. Ця внутрішньосуглобова пластинка має мезенхімальне походження, яка на ранніх стадіях з'єднує дистальний епіфіз стегнової кістки з проксимальним епіфізом великогомілкової кістки і є закладкою майбутніх менісків. У цій же внутрішньосуглобовій мезенхімі вже помічаються закладки схрещених зв'язок у вигляді тонких перехрещених мезенхімальних клітинних тяжів. Навколо кісток майбутнього колінного суглоба помічені з'єднуючі тонкі мезенхімальні містки - найбільш ранні елементи капсули суглоба. Ця капсула, представлена мезенхімних синцитієм та переходить в охрестя стегнової та великогомілкової "кісток". В товщі щільного мезенхімального тяжу формується незріла передхрящова тканина — закладка наколінка. Із загального мезенхімного компонента починають структуруватися м'язеві групи та окремі м'язи.

Трансформація мезенхімних клітинних закладок у клітинно-хрящові та їх наступна оссифікація раніше всього проявляє себе у проксимальних відділах кінцівки і в послідовному розповсюджується у дистальному напрямку. Первинні центри оссифікації з'являються на 8-му тижні (30,0 мм ТКД) у ділянці

діафізів закладок стегової та великогомілкової кісток. Цей процес перебудови хряща та відкладення на його місці енхондральної кістки розповсюджується по обидва боки від центру діафізу, у напрямку до епіфізів. Паралельно з цим росте і насувається своїми краями на ділянку епіфізів перихондральна кісткова манжетка. Обидва епіфізи стегової та великогомілкової кісток зберігають свою хрящову будову, однак на прикінці плідного періоду в них з'являються ділянки енхондрального окостеніння. Межа між кісткою діафізу і хрящом епіфізу має вигляд нерівної “зазубреної лінії”, яка носить назву “лінії осифікації”. До моменту народження первинні центри осифікації з'являються у стеговій, велико- та малоомілкових кістах і не виникають у наколінку. Що стосується епіфізів, то їх осифікація відбувається після народження. Однак, протягом всього періоду росту на межі діафіза і епіфіза залишається прошарок хрящової тканини — метаепіфізарна хрящова пластинка, яка забезпечує ріст кістки у довжину.

У передплідів 35,0-37,0 мм ТКД інтенсивно формується не тільки кістки, але й м'язи нижньої кінцівки. Значні зміни відбуваються в будові колінного суглоба: з'являється суглобова щільна, помітне утворення суглобової сумки і зв'язочного апарату. Однак вони недостатньо сформовані і цим колінний суглоб морфологічно відрізняється від такого у дефінітивному стані.

У передплідів 35,0-37,0 мм ТКД головна роль в кровопостачанні кінцівки належить системі стегової артерії.

Десятий тиждень (50,0 мм ТКД) є важливим періодом у розвитку колінного суглоба. Основні анатомічні компоненти суглоба (суглобова щільна, суглобова капсула, суглобові поверхні) та зв'язочний апарат знаходяться у процесі подальшого диференційного формоутворення. Невелика і вузька суглобова щільна попередньої стадії, утворена на значному просторі мезенхімою, у якій помічається закладка суглобових менісків, стає ширшою і більшою. У клітинах м'язової тканини у цей час з'являються ознаки поперечно-посмугованості. При цьому група згиначів морфологічно розвинута краще, ніж група розгиначів. Нервова провідники залишаються відносно масивними. Артерії нижньої кінцівки набувають розсипного типу будови.

У передплідів 80,0-90,0 мм ТКД проходить подальше диференціювання менісків колінного суглоба, з'являються синовіальні складки та жирове піднаколінкове тіло, добре виражені схрещені зв'язки, сформована міжвиросткова ямка, в наявності наколінок. Коллатеральні зв'язки починають

виділятися у вигляді невеликих потовщень капсули суглоба. Капсула колінного суглоба утворює ряд синовіальних заворотів, які вже добре просліджуються на даних стадіях розвитку. Найбільшим об'ємним синовіальним заворотом є наднаколінковий.

За своєю формою нижня кінцівка плодів та новонароджених мало чим відрізняється від такої у дефінітивному стані. Починаючи з другої половини внутрішньоутробного розвитку проходить інтенсивне нарощування маси кінцівок, а починаючи з 6 місяців, з'являються ознаки накопичення підшкірно-жирової клітковини і у зв'язку з цим поперечний розмір стегна і гомілки значно переважає їх довжину. З нарощуванням м'язової маси кінцівки проходять зміни в її кістках. Більш масивнішими стають виростки стегна. Анатомічні структури, які пов'язані з місцями прикріплення і функцією м'язів, з'являються лише у другій половині внутрішньоутробного життя і залишаються недостатньо сформованими аж до народження (великогомілкова бугристість). Закладка малоомілкової кістки за ступенем свого розвитку і процесам окостеніння продовжує відставати від великогомілкової.

Характерним для колінного суглоба плодів є наявність недорозвинутої суглобової капсули і зв'язочного апарату. Внутрішньосуглобові зв'язки переважають за своїми розмірами позасуглобові. Поява синовіальної оболонки констатована лише з 5-6 місяців внутрішньоутробного життя, вона залишається недостатньо розвинутою аж до моменту народження.

Протягом плідного періоду продовжується морфологічне диференціювання м'язового апарату кінцівки, однак у новонародженого м'язи мають м'ясисті черевця і тонкі сухожилки. Найбільш інтенсивне нарощування маси м'язів відбувається з 4-5 місяців внутрішньоутробного розвитку. Відмічена раніше перевага групи згиначів над розгиначами у другій половині внутрішньоутробного розвитку не спостерігається.

Проходять значні зміни судинної системи. Тип розгалуження судин перебудовується із магістрального у змішаний, а пізніше в розсіпний. Рівень розгалуження судинних магістралей розміщується дещо вище, ніж у дефінітивному стані. Лише до моменту народження він поступово опускається до місця свого звичайного розташування. Цим фактом можна пояснити топографічні варіанти розгалуження судин, які треба брати до уваги в клінічній практиці.

В плідному періоді починається інтенсивне формування артеріальної сітки колінного суглоба. Найбільш інтенсивне формування судинної сітки суглоба починається з виникненням у ньому рухів і незакінчується до народження.

Протягом всього внутрішньоутробного розвитку нерви продовжують залишатись відносно масивними і найбільш морфологічно сформованими структурами у порівнянні з іншими елементами кінцівки. Рівень розгалуження основних нервових стовбурів, як і судин, розміщується дещо вище, ніж у дефінітивному стані.

Біля колінного суглоба у плодів і новонароджених виявлені синовіальні сумки. З'ясування анатомічного зв'язку між задніми карманами колінного суглоба і синовіальними сумками підколінної ділянки показує, що деякі варіанти зв'язку є морфологічною передумовою до розповсюдження гнійно-запального процесу. Слід відмітити, що у плодів нами не знайдені деякі синовіальні сумки, які є після народження. Напевно ці сумки формуються значно пізніше, у зв'язку з ростом і переходом у вертикальне положення. Постійними сумками у плодів і новонароджених є верхня наднаколінкова сумка, сумка підколінного м'язу, сумка "гусячої лапки", нижня глибока піднаколінна сумка і сумка напівпертинчастого м'язу. Сумка медіальної голівки литкового м'язу виявлялася у 86% випадків, сумка двоголового м'язу стегна - у 100% випадків у плодів старше 28 тижнів.

З порожниною колінного суглоба сполучалися: у 16% випадків верхній проксимальний міжгомілковий суглоб, верхня наднаколінкова сумка у 28%, сумка медіальної голівки литкового м'язу у 66%, сумка підколінного м'язу у 100%, а всі інші - ізольовані.

У плодів 20-ти тижнів вже визначаються всі завороти колінного суглоба, але нижні із них, особливо передньо-нижні, ще дуже малі і ледь контуруються на рентгенограмах. У новонароджених всі завороти добре виражені. Із нижніх заворотів задній зовнішній завжди більший заднього внутрішнього.

Синовіальна складка - це постійно присутнє анатомічне утворення всіх плодів і новонароджених, яке бере початок від середини криловидних складок, і йде до переднього краю міжвиросткової ямки стегнової кістки. У 11% спостережень цієї групи сагітальна складка являла собою сагітальну перетинку, причому частіше у плодів молодшого віку. Це підтверджує факт, що синовіальна складка являється рудиментарним залишком

раніше існувавшої сагітальної претинки у порожнині суглоба.

Важливе значення для травматологів має варіант будови і розвитку схрещених зв'язок з врахуванням кута нахилу по відношенню до суглобової поверхні великогомілкової кістки у фронтальній і сагітальній площинах. Знання анатомічних варіантів розвитку схрещених зв'язок у кожному конкретному випадку має практичне значення і повинне враховуватися при пластичному їх відновленні в хірургічній практиці.

У розвитку передньої схрещеної зв'язки у плодів та новонароджених ми зустрічали три анатомічні варіанти:

1) передня схрещена зв'язка своїм верхнім кінцем одним сухожильним пучком віялоподібно прикріплюється до верхівки і латеральної стінки міжвиросткової ямки. Нижній великогомілковий кінець прикріплюється до передньої ямки міжвиросткового підвищення. У фронтальній площині кут нахилу її до суглобової поверхні великогомілкової кістки складав $55 - 70^\circ$, у сагітальній площині $50 - 60^\circ$. Такий варіант зустрічався у 26% випадків.

2) верхній кінець передньої схрещеної зв'язки двома пучками прикріплюється до верхівки купола і середньої частини міжвиросткової ямки. В середній її частині зв'язка зливається в один пучок і нижній кінець прикріплюється до передньої ямки міжвиросткового підвищення. У фронтальній площині кут нахилу зв'язки до великогомілкової кістки складав від 45 до 60° , в сагітальній площині - $45-65^\circ$. Такий варіант спостерігався у 53% випадків.

3) верхній кінець передньої схрещеної зв'язки двома пучками прикріплюється до верхньої і середньої третини латеральної стінки. Верхівка і верхня третина цієї зв'язки зливається в один пучок і прикріплюється до передньої ямки міжвиростковго підвищення. У фронтальній площині кут прикріплення до великогомілкової кістки варіював в межах $50 - 80^\circ$, у сагітальній площині - $50 - 70^\circ$. Такий варіант спостерігали у 21% випадків.

Задня схрещена зв'язка побудована із одного пучка у 36% випадків, із двох у 64%. У фронтальній площині складається враження про перехрещування схрещених зв'язок. Однак по відношенню одна до одної вони розміщені V-подібно. Кут нахилу по відношенню до суглобової поверхні великогомілкової кістки складає $50 - 60^\circ$. У сагітальній площині задня схрещена зв'язка розміщена майже

перпендикулярно по відношенню до передньої схрещеної зв'язки. Кут нахилу по відношенню до суглобової поверхні великогомілкової кістки складає 75-85°.

Зв'язки Роберта (меніско-стегнові) знайдені не у всіх плодів та новонароджених. Вони були виявлені у 69% досліджених колінних суглобів.

У плодів і новонароджених поперечна вісь колінного суглоба утворює з фронтальною площиною кут 140°. Проксимальний епіфіз великогомілкової кістки повернутий дорсально, його суглобова поверхня похилена в дорсомедіальному напрямку під кутом 25-39° до діяфізу. Цей нахил і значний розвиток виростків стегна є причиною варусного викривлення у колінному суглобі (гомілка знаходиться у положенні аддукції до 20°). З віком нахил суглобової поверхні зменшується, але, як правило, не досягає горизонтальної площини. Нами спостерігався у двох випадках природжений вивих великогомілкової кістки в колінному суглобі в поєднанні з відсутністю малоомілкової кістки, а також у трьох випадках природжений вивих наколінка з варусним викривленням в колінному суглобі.

Зародковий та передплідний періоди є критичними періодами в розвитку та формуванні колінного суглоба людини. Можна допустити, що при впливі несприятливих факторів у зародковий і передплідний періоди можлива поява більш значних деформацій нижньої кінцівки. Порушення розвитку у плідний період можуть привести до менш грубих деформацій нижньої кінцівки у ділянці колінного суглоба - фетопатіям, з якими доводиться зустрічатись у клінічній практиці.

Формування колінного суглоба до народження ще не завершено. Дистальний епіфіз стегна, проксимальний епіфіз великогомілкової кістки і наколінок - хрящові. Наявність у вказаних епіфізах ядер окостеніння є одного із ознак доношеності дитини (при вазі останньої не менше 2500 грам).

ВИСНОВКИ

1. Колінний суглоб у своєму становленні та пренатальному розвитку проходить три стадії філогенетичного розвитку суглобів: від синартрозу (безперервне з'єднання) 6-ий тиждень внутрішньоутробного розвитку через геміартроз (напівперервне з'єднання) 7-ий тиждень внутрішньоутробного розвитку до диартрозу (перервне з'єднання) 9-ий тиждень і пізніше.

2. У зародків 13,5 - 14,5 мм довжини у зачатках кінцівок виникають скупчення мезенхімних клітин, які являють собою закладку майбутніх стегнової та великогомілкової кісток.

3. Основні анатомічні компоненти суглоба (суглобова порожнина, суглобові поверхні та суглобова капсула) визначаються у передплідів 28,0-30,0 мм ТКД, а також спостерігається закладка наколінка, менісків та схрещених зв'язок.

4. Первинні центри осифікації з'являються у закладках стегнової та великогомілкової кісток у ділянці діафізів у передплідів 30,0 мм ТКД. Епіфізи стегнової та великогомілкової кісток зберігають свою хрящову будову до кінця плідного періоду, в кінці якого у них виникають ядра енхондрального окостеніння.

5. У плідів 20 - ти тижнів внутрішньоутробного розвитку вже є всі завороти колінного суглоба, але нижні, особливо передньо-нижні, ще мало виражені і ледве контурують на рентенограмах. У новонароджених всі завороти добре виражені. Із нижніх заворотів задній зовнішній завжди більший заднього внутрішнього.

6. Постійними сумками ділянки колінного суглоба у плідів та новонароджених є наднаколінкова сумка, сумка підколінного м'язу, сумка "гусячої лапки", глибока піднаколінкова сумка та сумка напівперетинчастого м'язу. Сумка медіальної голіки литкового м'язу визначалась у 86% випадків, сумка двоголового м'язу стегна — у 100% у плідів старших 28 тижнів.

7. Порожнина колінного суглоба у плідів та новонароджених сполучалась з міжкомілковим суглобом у 16,2% випадків, з наднаколінковою сумкою у 28%, з сумкою медіальної голівки литкового м'язу у 66%, з сумкою підколінного м'язу у 100%, а всі інші сумки були ізольовані.

8. Синовіальна складка у плідів та новонароджених у 11% випадків спостережень являла собою рудиментарну сагітальну перетинку, причому частіше у ранніх плідів.

9. М'язи нижньої кінцівки формуються з ділянок ущільненої мезенхіми навколо основних нервових стовбурів. У передплідів 35,0-37,0 мм ТКД анатомічно сформовані основні групи м'язів, що побудовані з міобластів. Диференціювання м'язів продовжується протягом всього внутрішньоутробного розвитку, поперечнопосмугованість стає помітною у плідів 50,0 мм ТКД.

10. У передплідів 35,0-37,0 мм ТКД головним джерелом кровопостачання кінцівки є система стегнової артерії. В плідному періоді починається інтенсивне формування артеріальної сітки колінного суглоба. У ранньому плідному періоду судини мають магістральний тип розгалуження, а до моменту народження він стає розсіпним.

11. Колінний суглоб інервується гілками сідничного нерва, велико- та малоомілкового нервів, які вже чітко визначаються у передплідів 19,0-20,0 мм ТКД. Протягом всього внутрішньоутробного розвитку нерви залишаються найбільш масивними і диференційованими у порівнянні з іншими морфологічними елементами ділянки колінного суглоба. Рівень розгалуження нервів, так як і судинних магістралей, розміщений значно вище, ніж у дефінітивному стані і поступово опускається, до моменту народження, до місця свого звичайного розташування.

**СПИСОК ОПУБЛКОВАНИХ НАУКОВИХ РОБІТ,
ЩО ВІДОБРАЖАЮТЬ ОСНОВНІ ПОЛОЖЕННЯ
ДИСЕРТАЦІЇ**

1. Эмбриотопографическое становление внутренних органов и структур туловища в пренатальном онтогенезе человека // Морфология. Архив анатомии, гистологии и эмбриологии. - Т. 105. Вып. 9-10. - Санкт-Петербург, 1995. - С. 19. (соавт. В. Н. Круцяк, В. И. Проняев, Ю. Т. Ахтемийчук).
2. Розвиток ділянки колінного суглоба у зародковому та передплідному періодах у людини // Актуальні питання морфогенезу: Матеріали наукової конференції, присвяченої 100-річчю з дня народження проф. М.Г. Туркевича, - Чернівці, 1994. - С. 94-96.
3. Розвиток і становлення топографії ділянки колінного суглоба в ранньому онтогенезі людини // Вчені Буковини - народній охороні здоров'я: Матеріали конференції, присвячені 50-річчю ЧМІ. - Чернівці, 1994. - С.138-139.
4. Розвиток синовіальних заворотів колінного суглоба у плодів людини // Вчені Буковини - народній охороні здоров'я: Матеріали конференції, присвяченій 50-річчю ЧМІ. - Чернівці, 1994. - С. 139.
5. Анатомія колінного суглоба у плодів і новонароджених // Матеріали наукової конференції викладачів, співробітників та студентів, присвяченої 120-річчю заснування Чернівецького державного університету. - Т. 3. Природничі науки. - Чернівці, 1995. - С. 28.
6. Морфологічні передумови виникнення природжених вад у ділянці колінного суглоба людини // Актуальні питання морфогенезу: Матеріали наукової конференції, присвяченої 60-річчю з дня народження проф. В.М. Круцяка. - Чернівці, 1996. - С. 175-176.
7. Формування судинної системи ділянки колінного суглоба у ранньому онтогенезі людини // Актуальні питання морфогенезу: Матеріали наукової конференції, присвяченої 60-річчю з дня народження проф. В.М. Круцяка. - Чернівці, 1996. - С. 176-177.
8. Розвиток суглобів кінцівок у людських зародків, передплідів і плодів // Актуальні питання морфогенезу: Матеріали наукової конференції, присвяченої 60-річчю з дня народження проф. В.М. Круцяка. - Чернівці, 1996. - С. 177. (співавт. Круцяк В.М., Банул Б.Ю.).

ABSTRACT

Kryvetsky V.V. Knee joint development and formation at an early stage of human ontogenesis. Manuscript.

Dissertation for Defense of Master of Medicine Scientific Degree. Specialty 14.03.01. - Normal Anatomy. National University of Medicine named after academician A.A.Bogomolets, Kyiv, 1996.

The complex development of the knee joint in the prenatal period of human ontogenesis has been undertaken for the first time in the Medical Sciences. The periods, place and specific features of laying skeleton-genic bones, forming a knee joint, articular capsule, menisci, ligamentous apparatus, synovial capsula and recess are defined in the paper. Their structural peculiarities and nerve muscular apparatus are described. Blood supply peculiarities of a knee joint innervation have been studied. Critical periods in the development in the human knee joint are determined.

Morphological preconditions causing developmental defects and knee joint structure variants have been established. The data obtained may be used for a further elaboration of new methods of antenatal prophylaxis and postnatal surgical correction in newly-borns and infants.

АННОТАЦІЯ

Кривецкий В.В. Развитие и становление топографии области коленного сустава в раннем онтогенезе человека. Рукопись. Диссертация на соискание ученой степени кандидата медицинских наук по специальности 14.03.01.- нормальная анатомия. Национальный медицинский университет им. акад. А.А. Богомольца, Киев, 1996.

Впервые комплексно изучено развитие области коленного сустава на протяжении всего пренатального периода развития человека. Установлены периоды, место и особенности закладки скелетогенных зачатков костей, образующих коленный сустав, суставной капсулы, менисков, связочного аппарата, синовиальных заворотов и синовиальных сумок. Описаны особенности их строения и взаимоотношения с развивающимися нервно-мышечными структурами. Исследованы особенности кровоснабжения и иннервации коленного

сустава. Определены критические периоды развития в становлении коленного сустава человека. Выявлены морфологические предпосылки возникновения врожденных аномалий, пороков развития и вариантов строения коленного сустава. Полученные данные могут служить основой для разработки новых методов антенатальной профилактики и постнатальной хирургической коррекции у новорожденных и детей раннего возраста.

Ключові слова: колінний суглоб, скелетогенна мезехіма, підколінна ямка, закладка, морфогенез, ембріотопографія.



Відомості про видавця
Формат 60x84/16. Підприємство
Друк офсетний. Ум. друк. арк. 1,1.
Одн.-вид. арк. 1,1. Тираж 100 прим.
Зам. № 810

Роздруковано за замовленням
274032 м. Львів, вул. Т. Шевченка, 10

4857247

Описание развития и становления топографии области коленного сустава в раннем онтогенезе человека. Ручное. Диссертация на соискание ученой степени кандидата медицинских наук за подписью № 14.03.01 - нормальная анатомия. Научный руководитель докторанты им. акад. А.А. Бар. Москва, Киев, 1996.

The complex development of the knee joint in the prenatal period of human ontogenesis is described. The morphological peculiarities of the knee joint in the early ontogenesis are described. The anatomical peculiarities of the knee joint in the early ontogenesis are described. The anatomical peculiarities of the knee joint in the early ontogenesis are described.

АННОТАЦІЯ

Аннотация В.В. Развитие и становление топографии области коленного сустава в раннем онтогенезе человека. Ручное. Диссертация на соискание ученой степени кандидата медицинских наук за подписью № 14.03.01 - нормальная анатомия. Научный руководитель докторанты им. акад. А.А. Бар. Москва, Киев, 1996.

Підписано до друку 17.10.96
Формат 60x84/16. Папір друкарський.
Друк офсетний. Ум. друк. арк. 1,1.
Обл.-вид. арк. 1,1. Тираж 100 прим.
Зам. 019.

Чернівецька обласна друкарня
274032, м. Чернівці, вул. Головна, 200.

436838

AB 36.147